



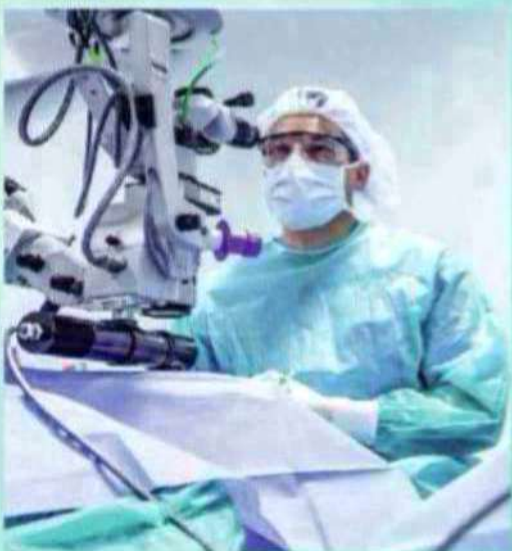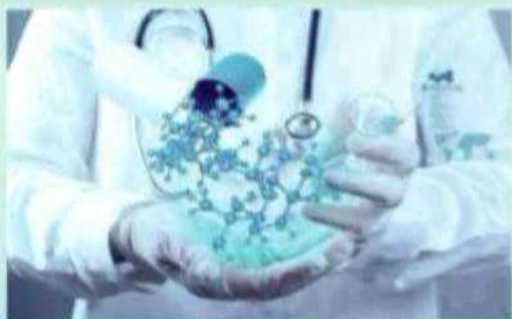New Day in Medicine
Новый День в Медицине

NDM



TIBBIYOTDA YANGI KUN

Ilmiy referativ, marifiy-ma'naviy jurnal



AVICENNA-MED.UZ



ISSN 2181-712X.
EISSN 2181-2187

6 (92) 2026

Сопредседатели редакционной коллегии:

**Ш. Ж. ТЕШАЕВ,
А. Ш. РЕВИШВИЛИ**

Ред. коллегия:
М.И. АБДУЛЛАЕВ
А.А. АБДУМАЖИДОВ
Р.Б. АБДУЛЛАЕВ
Л.М. АБДУЛЛАЕВА
А.Ш. АБДУМАЖИДОВ
М.А. АБДУЛЛАЕВА
Х.А. АБДУМАДЖИДОВ
Б.З. АБДУСАМАТОВ
У.О. АБИДОВ
М.М. АКБАРОВ
Х.А. АКИЛОВ
М.М. АЛИЕВ
С.Ж. АМИНОВ
Ш.Э. АМОИВ
Ш.М. АХМЕДОВ
Ю.М. АХМЕДОВ
С.М. АХМЕДОВА
Т.А. АСКАРОВ
М.А. АРТИКОВА
Д.Т. АШУРОВА
Ж.Б. БЕКНАЗАРОВ (главный редактор)
Е.А. БЕРДИЕВ
Б.Т. БУЗРУКОВ
Р.К. ДАДАБАЕВА
М.Н. ДАМИНОВА
К.А. ДЕХКОНОВ
Э.С. ДЖУМАБАЕВ
А.А. ДЖАЛИЛОВ
Н.Н. ЗОЛотова
А.Ш. ИНОЯТОВ
С. ИНДАМИНОВ
А.И. ИСКАНДАРОВА
А.С. ИЛЪЯСОВ
Э.Э. КОБИЛОВ
А.М. МАННАНОВ
Д.М. МУСАЕВА
Т.С. МУСАЕВ
М.Р. МИРЗОЕВА
Ф.Г. НАЗИРОВ
Н.А. НУРАЛИЕВА
Ф.С. ОРИПОВ
Б.Т. РАХИМОВ
Х.А. РАСУЛОВ
Ш.И. РУЗИЕВ
С.А. РУЗИБОВЕВ
С.А. ГАФФОРОВ
С.Т. ШАТМАНОВ (Кыргызстан)
Ж.Б. САТТАРОВ
Б.Б. САФОВЕВ (отв. редактор)
И.А. САТИВАЛДИЕВА
Ш.Т. САЛИМОВ
Д.И. ТУКСАНОВА
М.М. ТАДЖИЕВ
А.Ж. ХАМРАЕВ
Б.Б. ХАСАНОВ
Д.А. ХАСАНОВА
Б.З. ХАМДАМОВ
Э.Б. ХАККУЛОВ
Г.С. ХОДЖИЕВА
А.М. ШАМСИЕВ
А.К. ШАДМАНОВ
Н.Ж. ЭРМАТОВ
Б.Б. ЕРГАШЕВ
Н.Ш. ЕРГАШЕВ
И.Р. ЮЛДАШЕВ
Д.Х. ЮЛДАШЕВА
А.С. ЮСУПОВ
Ш.Ш. ЯРИКУЛОВ
М.Ш. ХАКИМОВ
Д.О. ИВАНОВ (Россия)
К.А. ЕГЕЗАРЯН (Россия)
DONG JINCHENG (Китай)
КУЗАКОВ В.Е. (Россия)
Я. МЕЙЕРНИК (Словакия)
В.А. МИТИШ (Россия)
В.И. ПРИМАКОВ (Беларусь)
О.В. ПЕШИКОВ (Россия)
А.А. ПОТАПОВ (Россия)
А.А. ТЕПЛОВ (Россия)
Т.Ш. ШАРМАНОВ (Казахстан)
А.А. ЩЕГОЛОВ (Россия)
С.Н. ГУСЕЙНОВА (Азербайджан)
Prof. Dr. KURBANHAN MUSLUMOV (Azerbaijan)
Prof. Dr. DENIZ UYAK (Germany)

**ТИББИЁТДА ЯНГИ КУН
НОВЫЙ ДЕНЬ В МЕДИЦИНЕ
NEW DAY IN MEDICINE**

*Илмий-рефератив, маънавий-маърифий журнал
Научно-реферативный,
духовно-просветительский журнал*

УЧРЕДИТЕЛИ:

**БУХАРСКИЙ ГОСУДАРСТВЕННЫЙ
МЕДИЦИНСКИЙ ИНСТИТУТ
ООО «ТИББИЁТДА ЯНГИ КУН»**

Национальный медицинский
исследовательский центр хирургии имени
А.В. Вишневского является генеральным
научно-практическим
консультантом редакции

Журнал был включен в список журнальных
изданий, рецензируемых Высшей
Аттестационной Комиссией
Республики Узбекистан
(Протокол № 201/03 от 30.12.2013 г.)

РЕДАКЦИОННЫЙ СОВЕТ:

М.М. АБДУРАХМАНОВ (Бухара)
Г.Ж. ЖАРЫЛКАСЫНОВА (Бухара)
А.Ш. ИНОЯТОВ (Ташкент)
Г.А. ИХТИЁРОВА (Бухара)
Ш.И. КАРИМОВ (Ташкент)
У.К. КАЮМОВ (Тошкент)
Ш.И. НАВРУЗОВА (Бухара)
А.А. НОСИРОВ (Ташкент)
А.Р. ОБЛОКУЛОВ (Бухара)
Б.Т. ОДИЛОВА (Ташкент)
Ш.Т. УРАКОВ (Бухара)

6 (92)

2026

Апрель

www.bsmi.uz
https://newdaymedicine.com
E: ndmuz@mail.ru
Тел: +99890 8061882

Received: 20.05.2026, Accepted: 06.06.2026, Published: 10.06.2026

УДК 611.327-053.8:611.018

МОРФОФУНКЦИОНАЛЬНАЯ И МОРФОМЕТРИЧЕСКАЯ ХАРАКТЕРИСТИКА НЁБНОЙ МИНДАЛИНЫ У ЛИЦ ПЕРВОГО ПЕРИОДА ЗРЕЛОГО ВОЗРАСТА

Алимова Н.П. <https://orcid.org/0000-0002-9665-226X> e-mail: alimova.nigina@bsmi.uz

Хасанова Д.А. <https://orcid.org/0000-0003-0433-0747>

Бухарский государственный медицинский институт имени Абу Али ибн Сины, Узбекистан,
г. Бухара, ул. А. Навои. 1 Тел: +998 (65) 223-00-50 e-mail: info@bsmi.uz

✓ Резюме

В статье представлены результаты гистологического и морфометрического исследования нёбной миндалины у лиц первого периода зрелого возраста (22–35 лет). Установлено, что орган сохраняет основные структурные компоненты лимфоидной ткани и функциональную активность; одновременно выявляются отчётливые признаки возрастной инволюции — снижение плотности лимфоидных фолликулов и площади герминативных центров наряду с усилением соединительнотканного компонента стромы (доля фиброза $18,94 \pm 0,94$ % у мужчин и $18,58 \pm 0,99$ % у женщин). Статистически значимых половых различий по изученным показателям не выявлено. Полученные данные характеризуют закономерности возрастного ремоделирования нёбной миндалины в зрелом возрасте.

Ключевые слова: нёбная миндалина, морфометрия, лимфоидная ткань, герминативные центры, фиброз, возрастная инволюция, зрелый возраст, индекс TPI.

MORPHOFUNCTIONAL AND MORPHOMETRIC CHARACTERISTICS OF THE PALATINE TONSIL IN PERSONS OF THE FIRST PERIOD OF MATURE AGE

Alimova N.P. <https://orcid.org/0000-0002-9665-226X> e-mail: alimova.nigina@bsmi.uz

Khasanova D.A. <https://orcid.org/0000-0003-0433-0747>

Bukhara State Medical Institute named after Abu Ali ibn Sina, Uzbekistan, Bukhara, st. A. Navoi.
1 Tel: +998 (65) 223-00-50 e-mail: info@bsmi.uz

✓ Resume

The article presents the results of a histological and morphometric study of the palatine tonsil in persons of the first period of mature age (22–35 years). It was found that the organ preserves the main structural components of the lymphoid tissue and its functional activity; at the same time, distinct signs of age-related involution are revealed — a decrease in lymphoid follicle density and germinal-centre area together with an increase of the connective-tissue stromal component (fibrosis 18.94 ± 0.94 % in men and 18.58 ± 0.99 % in women). No statistically significant sex differences were found in the studied parameters. The data obtained characterise the patterns of age-related remodelling of the palatine tonsil in mature age.

Keywords: palatine tonsil, morphometry, lymphoid tissue, germinal centres, fibrosis, age-related involution, mature age, TPI index.

BIRINCHI YETUKLIK DAVRIDAGI SHAXSLARDA TANGLAY MURTAGINING MORFOFUNKSIONAL VA MORFOMETRIK TAVSIFI

Alimova N.P. <https://orcid.org/0000-0002-9665-226X> e-mail: alimova.nigina@bsmi.uz

Xasanova D.A. <https://orcid.org/0000-0003-0433-0747>

Abu Ali ibn Sino nomidagi Buxoro davlat tibbiyot instituti, O'zbekiston, Buxoro sh. A. Navoiy kochasi
1 Tel: +998 (65) 223-00-50 e-mail: info@bsmi.uz

✓ **Rezyume**

Maqolada birinchi yetuklik davridagi shaxslarda (22–35 yosh) tanglay murtagining gistologik va morfometrik tadqiqoti natijalari keltirilgan. Organ limfoid to‘qimaning asosiy tarkibiy qismlarini va funksional faolligini saqlab qolishi aniqlandi; shu bilan birga yoshga bog‘liq involyutsiyaning yaqqol belgilari — limfoid follikulalar zichligi va germinativ markazlar maydonining kamayishi hamda biriktiruvchi to‘qima stromal komponentining ortishi (fibroz erkaklarda $18,94 \pm 0,94$ % va ayollarda $18,58 \pm 0,99$ %) namoyon bo‘ldi. O‘rganilgan ko‘rsatkichlar bo‘yicha statistik jihatdan ishonchli jinsiy farqlar topilmadi. Olingan ma‘lumotlar yetuklik davrida tanglay murtagining yoshga bog‘liq qayta qurilishi qonuniyatlarini tavsiflaydi.

Kalit so‘zlar: tanglay murtagi, morfometriya, limfoid to‘qima, germinativ markazlar, fibroz, yoshga bog‘liq involyutsiya, yetuklik davri, TPI indeksi.

Актуальность

Нёбная миндалина является важным компонентом лимфоэпителиального глоточного кольца Пирогова–Вальдейера и относится к лимфоидной ткани, ассоциированной со слизистыми оболочками. Располагаясь на границе дыхательного и пищеварительного трактов, орган одним из первых вступает в контакт с антигенами вдыхаемого воздуха и пищи и участвует в защитных реакциях слизистых оболочек верхних дыхательных путей [1, 2]. Структурно он представлен покровным многослойным плоским эпителием, системой глубоких крипт, лимфоидными фолликулами с герминативными центрами и межфолликулярной зоной [3].

Морфологическая организация лимфоидной ткани нёбной миндалины существенно изменяется в процессе онтогенеза. После рождения орган подвергается интенсивной гиперплазии, достигая максимального развития в детском и юношеском возрасте, после чего начинается его постепенная возрастная инволюция, сопровождающаяся снижением активности герминативных центров и усилением соединительнотканного компонента с фиброзированием стромы [4, 5]. В зрелом возрасте инволютивные процессы становятся более выраженными, однако их количественные морфометрические характеристики изучены недостаточно.

Отсутствие нормативных морфометрических данных о строении нёбной миндалины в зрелом возрасте, а также сведений о возможных половых различиях затрудняет дифференциацию физиологических возрастных изменений от ранних патологических процессов, что определяет актуальность настоящего исследования.

Цель исследования: изучить морфофункциональные и морфометрические особенности нёбной миндалины у лиц первого периода зрелого возраста с учётом половых различий.

Материал и методы

Материалом исследования послужил операционный материал нёбных миндалин 65 лиц первого периода зрелого возраста (22–35 лет), разделённых по половому признаку: 32 мужчины и 33 женщины. Материал получали в ходе оперативных вмешательств по медицинским показаниям у больных без клинических и гистологических признаков воспаления, оперированных по поводу различных доброкачественных (незлокачественных) неопухолевых заболеваний; ткань нёбных миндалин у этих больных расценивалась как морфологически интактная.

Гистологические препараты изготавливали по стандартной методике. Фрагменты ткани фиксировали в 10 % нейтральном забуференном формалине, обезвоживали в возрастающей серии этанола, просветляли в ксилоле и заливали в парафин. На ротационном микротоме Reichert-Jung 2040 (Leica Corp., Wetzlar, Germany) изготавливали серийные срезы толщиной 3 мкм, которые окрашивали гематоксилином и эозином. Готовые препараты изучали с использованием светового микроскопа CX40 (Soptop, China), оснащённого цифровой системой визуализации и морфометрическим программным обеспечением; для каждого препарата анализировали не менее 10 случайно выбранных полей зрения. Определяли следующие морфометрические показатели:

- толщина покровного эпителия;
- глубина крипт;
- количество детрита в просвете крипт;
- площадь эрозированного эпителия;
- плотность лимфоидных фолликулов;
- диаметр лимфоидных фолликулов;
- количество герминативных центров;
- площадь герминативных центров;

- толщина соединительнотканной капсулы;
- доля фиброзных изменений;
- количество нейтрофилов;
- индекс тканевой воспалительной реакции (ТРИ).

Статистическую обработку данных проводили методами вариационной статистики с вычислением среднего значения (M), ошибки среднего (m), минимальных и максимальных значений. Достоверность различий между группами оценивали с использованием критерия Стьюдента; различия считали статистически значимыми при $p < 0,05$.

Результаты и обсуждение

При гистологическом исследовании небная миндалина у лиц первого периода зрелого возраста сохраняла основные структурные компоненты, однако признаки возрастной перестройки выявлялись значительно чаще, чем в более молодых возрастных группах. Покровный эпителий был представлен многослойным плоским неороговевающим эпителием значительной толщины; местами определялись умеренная десквамация поверхностных клеток и небольшие эрозивные изменения без признаков глубокой деструкции слизистой оболочки. Крипталый аппарат оставался хорошо развитым, крипты сохраняли значительную глубину и складчатость стенок с умеренным количеством детрита в просветах.

Лимфоидный компонент сохранял функциональную активность: паренхима была представлена фолликулами различной степени зрелости, большинство из которых сохраняло герминативные центры. Вместе с тем по сравнению с предыдущими возрастными периодами отмечалась тенденция к уменьшению их количества и размеров, что указывало на постепенное снижение пролиферативной активности. Стромальный компонент приобретал всё большее значение: соединительнотканная капсула была утолщена, в межфолликулярных пространствах нарастало количество коллагеновых волокон, что отражало усиление процессов фиброобразования и склерозирования ткани (см. рис. 1).

У мужчин толщина эпителиального слоя варьировала от 199,3 до 335,5 мкм и в среднем составляла $258,41 \pm 5,77$ мкм. Глубина крипт находилась в пределах 939–2600 мкм при среднем значении $1937,28 \pm 68,31$ мкм. Количество детрита составляло в среднем $2,00 \pm 0,12$ балла, площадь эрозированного эпителия — $7,09 \pm 0,49$ %. Плотность лимфоидных фолликулов составляла $4,57 \pm 0,18$ на мм², диаметр фолликулов — $284,94 \pm 3,83$ мкм. Количество герминативных центров составляло $2,67 \pm 0,12$ на мм², что было ниже показателей более молодых возрастных групп, а их площадь в среднем достигала $54\,026 \pm 2\,796$ мкм². Толщина капсулы составляла $173,61 \pm 2,79$ мкм, доля фиброзных изменений — $18,94 \pm 0,94$ %, количество нейтрофилов — $5,71 \pm 0,47$ клетки/мм², индекс ТРИ — $3,75 \pm 0,17$ балла.

В таблице 1 представлены сравнительные морфометрические показатели небной миндалины у лиц первого периода зрелого возраста.

Таблица 1

Морфометрические показатели небной миндалины у лиц первого периода зрелого возраста (22–35 лет; мужчины n=32, женщины n=33) (M±m)*

Показатель	Мужчины (n=32)	Женщины (n=33)
Толщина эпителиального слоя, мкм	$258,41 \pm 5,77$	$250,92 \pm 4,13$
Глубина крипт, мкм	$1937,28 \pm 68,31$	$2005,09 \pm 61,76$
Количество детрита	$2,00 \pm 0,12$	$2,03 \pm 0,11$
Эрозия эпителия, %	$7,09 \pm 0,49$	$7,19 \pm 0,36$
Плотность лимфоидных фолликулов	$4,57 \pm 0,18$	$4,35 \pm 0,13$
Диаметр лимфоидных фолликулов, мкм	$284,94 \pm 3,83$	$287,03 \pm 3,42$
Количество герминативных центров	$2,67 \pm 0,12$	$3,05 \pm 0,14$
Площадь герминативных центров, мкм ²	$54\,026 \pm 2\,796$	$54\,093 \pm 2\,511$
Толщина капсулы, мкм	$173,61 \pm 2,79$	$165,98 \pm 2,88$
Доля фиброза, %	$18,94 \pm 0,94$	$18,58 \pm 0,99$
Количество нейтрофилов	$5,71 \pm 0,47$	$5,64 \pm 0,44$
Индекс ТРИ	$3,75 \pm 0,17$	$3,61 \pm 0,15$

Примечание: статистически значимых различий между мужчинами и женщинами по всем изученным показателям не выявлено.

У женщин выявлялись аналогичные морфометрические закономерности. Толщина эпителиального слоя в среднем составляла $250,92 \pm 4,13$ мкм, глубина крипт — $2005,09 \pm 61,76$ мкм, количество детрита — $2,03 \pm 0,11$ балла, площадь эрозий — $7,19 \pm 0,36$ %. Плотность лимфоидных фолликулов составляла $4,35 \pm 0,13$ на мм^2 , диаметр — $287,03 \pm 3,42$ мкм. Количество герминативных центров было несколько выше, чем у мужчин ($3,05 \pm 0,14$ на мм^2), площадь — $54\,093 \pm 2\,511$ мкм². Толщина капсулы составляла $165,98 \pm 2,88$ мкм, доля фиброзных изменений — $18,58 \pm 0,99$ %, количество нейтрофилов — $5,64 \pm 0,44$ клетки/ мм^2 , индекс ТРІ — $3,61 \pm 0,15$ балла.

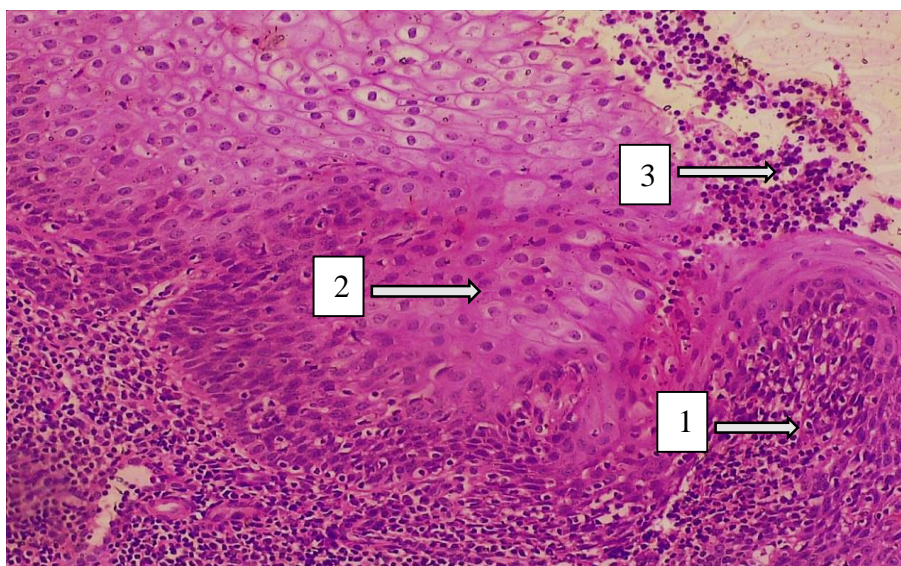


Рис. 1 Гистологическая картина небной миндалины у лиц первого периода зрелого возраста (22–35 лет). 1 — лимфоидная ткань; 2 — многослойный неороговевающий плоский эпителий; 3 — лимфоидная инфильтрация и детрит на поверхности органа. Окраска гематоксилином и эозином. Ок. $10 \times$ об. 40.

Таким образом, морфометрические показатели небной миндалины у лиц первого периода зрелого возраста свидетельствуют о сохранении её функциональной активности при отчётливых признаках возрастного ремоделирования. Снижение плотности лимфоидных фолликулов и количества герминативных центров, уменьшение их размеров наряду с выраженным увеличением доли фиброзных изменений (до $18,94$ % у мужчин и $18,58$ % у женщин) указывают на постепенное развитие возрастной инволюции и усиление процессов соединительнотканного ремоделирования, что согласуется с общими закономерностями онтогенетического развития лимфоидных органов. Статистически значимых половых различий по изученным показателям не установлено ($p > 0,05$).

Заключение

В первом периоде зрелого возраста небная миндалина сохраняет основные структурные компоненты лимфоидной ткани и функциональную активность, о чём свидетельствуют хорошо развитый криптальный аппарат и наличие лимфоидных фолликулов с герминативными центрами. Одновременно отчётливо проявляются признаки возрастной морфологической перестройки — снижение плотности фолликулов, уменьшение количества и размеров герминативных центров и выраженное усиление соединительнотканного компонента стромы (доля фиброза $18,94 \pm 0,94$ % у мужчин и $18,58 \pm 0,99$ % у женщин). Статистически значимых половых различий по изученным морфометрическим показателям не установлено. Полученные данные характеризуют закономерности возрастного ремоделирования небной миндалины в зрелом возрасте и могут служить морфологической основой для дальнейших исследований физиологии и патологии лимфоидного аппарата ротоглотки.

СПИСОК ЛИТЕРАТУРЫ:

1. Brandtzaeg P. Immunology of tonsils and adenoids: everything the ENT surgeon needs to know. *Int J Pediatr Otorhinolaryngol.* 2003;67(Suppl 1):S69-S76. doi:10.1016/j.ijporl.2003.08.018.
2. Perry M, Whyte A. Immunology of the tonsils. *Immunol Today.* 1998;19(9):414-421. doi:10.1016/S0167-5699(98)01307-3.
3. Nave H, Gebert A, Pabst R. Morphology and immunology of the human palatine tonsil. *Anat Embryol (Berl).* 2001;204(5):367-373. doi:10.1007/s004290100210.
4. Korsrud FR, Brandtzaeg P. Immune systems of human nasopharyngeal and palatine tonsils: histomorphometry of lymphoid components. *Clin Exp Immunol.* 1980;39(2):361-370.
5. Siegel G, Linse R, Macheleidt S. Factors of tonsillar involution: age-dependent changes in B-cell activation and Langerhans' cell density. *Arch Otorhinolaryngol.* 1982;236(3):261-269.

Поступила 20.05.2026